

第45回
心臓血管放射線研究会
プログラム

◇日時：1997年6月28日（土）

8:55～18:00

◇会場：TFTホール 500（東京ファッションタウンビル内）

〒135-71 東京都江東区有明3-1

TEL:03-5530-5010

◇参加費：¥3000

◇会長：杏林大学医学部 放射線医学教室

似鳥俊明

〒181 三鷹市新川6-20-2

TEL:0422-47-5511

FAX:0422-76-0361

◇事務局：国立循環器病センター 放射線診療部

高宮誠

〒565 吹田市藤白台5-7-1

TEL:06-833-5012

FAX:06-872-8100

共 催

心臓血管放射線研究会
日本シエーリング株式会社

ご 案 内

1. 総合受付

1) 時 間：6月28日（土）8:30より

2) 場 所：T F Tホール500前ロビー

3) 参加費：¥3000

引き替えにネームタッグ(兼 出席証明書・領収証)をお渡しします。

2. 口演発表

1) 座 長：

—一般演題の質疑は1演題4分を目安としますが、ご担当いただくセッションの時間配分は座長におまかせします。セッションの終了時間を厳守いただくようお願いします。

2) 発表者：

—一般演題の発表時間は6分としますので、時間厳守をお願いします。

—発表にはスライドプロジェクター2台およびビデオプロジェクター(S-VHS対応)をご用意します。スライドはプラスチックマウントをご使用下さい。またビデオは予め頭出ししたものををご用意下さい。

—スライド受付は下記の通りです。

・時間：6月28日（土）8：30より

・場所：T F Tホール500前ロビー

スライドをトレイにセットし試写した上で、スライド受付スタッフにお渡しいただき、引受証をお受け取り下さい。

(発表の20分前までをお願いします。)

—スライド・ビデオの返却もスライド受付にて行います。発表後は速やかに、引受証をスタッフに提示しスライド・ビデオをお受け取り下さい。

3. 症例検討会

1) 症例提示：

—T F Tホール500前ロビーにシャウカステンを用意し、病歴・主訴等の患者背景とともにフィルムを掲示しておきます。

2) 解答者：

—今回は事前に解答者を指名しフィルムもお送りしておきます。解答にスライドをご使用する場合は、スライド受付にお申し出下さい。

4. 昼 食

午前中のセッション終了後、会場内にてお配りします。

—— プログラム ——

| | | |
|--------------|--------------|-------|
| 開会の挨拶 | 8:55~ | 似鳥 俊明 |
|--------------|--------------|-------|

| | | |
|-------------------|-------------------|---------|
| 一般演題セッション1 | 9:00~10:10 | 座長 林 宏光 |
|-------------------|-------------------|---------|

- | | | |
|------------------------------------|---|--|
| 1. 多発性心横紋筋腫を伴った新生児結節性硬化症の1例 杏林大 | 放 | ○横山 健一、似鳥 俊明、土屋 一洋 関 恒明、花岡 秀人、山上 哲央 菅家奈保子、武永 健、蜂屋 順一 |
|------------------------------------|---|--|
- | | | |
|---------------------------------|---|---------------------------|
| 2. 心膜原発と考えられた悪性中皮腫の1例 土谷総合病院 | 放 | ○櫛谷 浩水、木村 文子、中重 綾 林 康彦 |
| 東京女子医大 | 放 | 大川 智彦 |
- | | | |
|---------------------------|---|-------------|
| 3. 転移性心臓腫瘍が疑われた1例 慈恵医大 | 放 | ○松本 滋、多田 信平 |
|---------------------------|---|-------------|
- | | | |
|---|----|-----------------------------|
| 4. Noncompaction of Ventricular Myocardium の1例 日本大 | 放 | ○竹本 明子、氷見 和久、氷見 園子 田中 良明 |
| | 1内 | 羽田 憲彦、堀江 孝至 |
- | | | |
|--|---|-----------------------------------|
| 5. Left ventricular non-compaction の1例 大分医大 | 放 | ○詫摩 真久、竹岡 宏、森 宣 小児 山田 克彦、古城 昌展 |
| 新別府病院 | 放 | 田中 良一 |
- | | | |
|------------------------------|---|---|
| 6. EBTによる心内血栓の診断 愛知県立尾張病院 | 循 | ○山上 祥司、岡本 光弘、津田 誠 伊藤 修、松下 豊顕、村上 善正 岩田 一城、大野 淳、吉田 幸彦 |
| | 放 | 末永 一路、横井 和志、薩来 英樹 |
- | | | |
|-----------------------------|----|--|
| 7. 心外傷のCT診断 聖マリアンナ医大西部病院 | 画診 | ○遠藤 育世、山口 敏雄、中村 尚生 川口 洋、山内栄五郎、作山 攜子 |
| 聖マリアンナ医大 | 放 | 黒木 一典、石川 徹 |
| 藤沢市民病院 | 放 | 蘆田 浩 |
| 清水市民病院 | 放 | 佐伯 光明、米山 優実 |
| | 外 | 山田 俊介 |

教育講演**13:20~14:00**

座長 林 邦昭

『心疾患の胸部X線診断』

東海大学放射線科 教授

松山 正也

一般演題セッション3 14:00~15:10

座長 山口 敏雄

14. Stanford 大学におけるステントグラフト治療の現況
三重大 放 ○加藤 憲幸
Stanford 大 放 Michael D.Dake
15. 大動脈解離に伴う腎動脈圧排・狭窄に対する腎動脈ステント留置の2例
東北大 放 ○三井 英明、齋藤 春夫、石橋 忠司
山田 章吾
胸外 畑 正樹、田林 暁一
医短 洞口 正之
16. カテーテル・アブレーション後に放射線皮膚障害を生じた1例
長崎大 放 ○小川 洋二、坂本 一郎、松岡陽治郎
末吉 英純、林 邦昭
3内 平田 哲也、矢野 捷介
17. 血管性病変におけるコーンビーム3次元CTの応用
一回転デジタル血管撮影との比較—
日本医大 放 ○市川 和雄、隈崎 達夫、林 宏光
田島 廣之、川俣 博志、弦間 和仁
後藤 慎介、高橋 修司、岡島 雄史
18. ヘリカルCTによる心疾患MPR像の検討
土谷総合病院 放 ○木村 文子、櫛谷 浩水、中重 綾
望月 高明
GE横河メディカル 研究開発 沈 雲
19. 右室機能からみた原発性肺高血圧と心房中隔欠損の鑑別
国立循環器病センター 放 ○濱田 星紀、栗林 幸夫、木村 晃二
山田 直明、高宮 誠
20. エンドホール付き造影用バルーンカテーテルの有用性
日本大 放 ○氷見 和久、竹本 明子、氷見 園子
田中 良明
1内 羽田 憲彦、堀江 孝至

— 休 憩 (10分間) —

一般演題セッション4 15:20~16:20

座長 大滝 誠

21. 胸部心血管奇形に対する Double phase 3次元造影 MR angiography
埼玉医大 放 ○天沼 誠、小沢 栄人、根岸 幾
田村 綾子、杉本 映一、榎本 京子
渡部 恒也、平敷 淳子
22. 下大静脈欠損および合併内臓奇形の診断に 3D-CTA が有用であった1例
日本医大 放 ○若林 洋行、林 宏光、市川 和雄
川俣 博志、高木 亮、隈崎 達夫
23. 三次元CTが有用であった PAPVR の1例
埼玉県立小原循環器病センター 放 ○星 俊子、本間 次男、小林 直樹
24. ASDにおける部分肺静脈環流異常のMRA
岩手医大 放 ○吉岡 邦浩、玉川 芳春
小児 小山耕太郎
25. Spiral CT による大動脈縮窄症の手術後評価
札幌医大 放 ○吉田 悟、山 直也、玉川 光春
秋葉 英成、森田 和夫
2外 高木 伸之、安倍十三夫
放部 平野 透
26. 短期間に血流動態に変化を生じた右側大動脈弓の1例
東邦大 1放 ○伊東 邦子、林 三進、嶋田 守男
津布久雅彦、金子稜威雄
東京顕微鏡院付属診療所 木暮 喬

一般演題セッション5 16:20~17:30

座長 吉岡 邦浩

27. 胸部大動脈破裂のCT所見

東海大

放 ○大滝 誠、斎藤 拓郎、遠藤じゅん
那須 政司、小林 利毅、柳町 徳春
岩田 美郎、松山 正也

28. ヘリカルCTによる上行大動脈の動脈硬化病変の評価

三重県医療センター

放 ○瀬田 秀俊、豊田 俊
胸外 水谷 哲夫
三重大 放 竹田 寛、中川 毅
病理 草野 五男

29. ヘリカルCTによる大動脈壁石灰化の定量的評価法の検討

藤田保健衛生大

放 ○安野 泰史、篠崎 仁史、武藤 晃一
石黒 雅伸、山口弘次郎、近藤 武
古賀 佑彦

30. 上腸間膜動脈の慢性期限局性解離の1例

奈良医大

放・腫放 ○東浦 涉、居出 弘一、久保田 靖
永田 剛史、西峯 潔、吉川 公彦
大石 元、打田日出夫

31. 右側血胸で発症した奇静脈瘤の1例

佐賀医大

放 ○松尾 義朋、松林 路花、松本 幸一
三原 信、加藤 明、工藤 祥
胸外 堺 正仁、池田 和幸、伊藤 翼

32. 骨盤部の造影サブトラクションMRA

弘前大

放 ○斎藤 陽子、佐々木泰輔、野田 浩
淀野 啓、阿部 由直

33. 深部静脈血栓症の Spiral CT Venography : 造影方法の工夫

札幌医大

放 ○吉田 悟、山 直也、玉川 光春
秋葉 英成、森田 和夫**症例検討会****17:30~18:00**

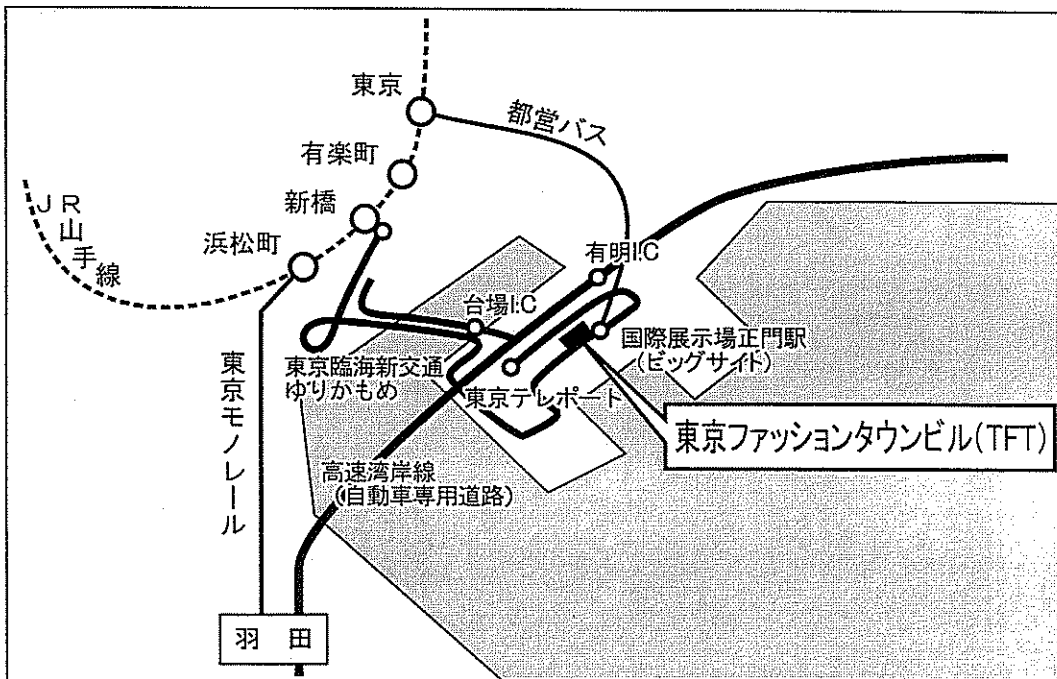
司会 栗林 幸夫

東京慈恵会医科大学
国立循環器病センター
広島大学**閉会の挨拶****18:00~**

国立循環器病センター 高宮 誠

会場のご案内

【交通のご案内】



羽田空港よりタクシーにて20分；約¥4500

(渋滞時はさらに時間・料金がかかります)

東京駅八重州口1番乗り場より都営バスにて35分；¥200

タクシーにて20分；約¥2500

新橋駅より東京臨海新交通「ゆりかもめ」で国際展示正門駅まで21分；¥360

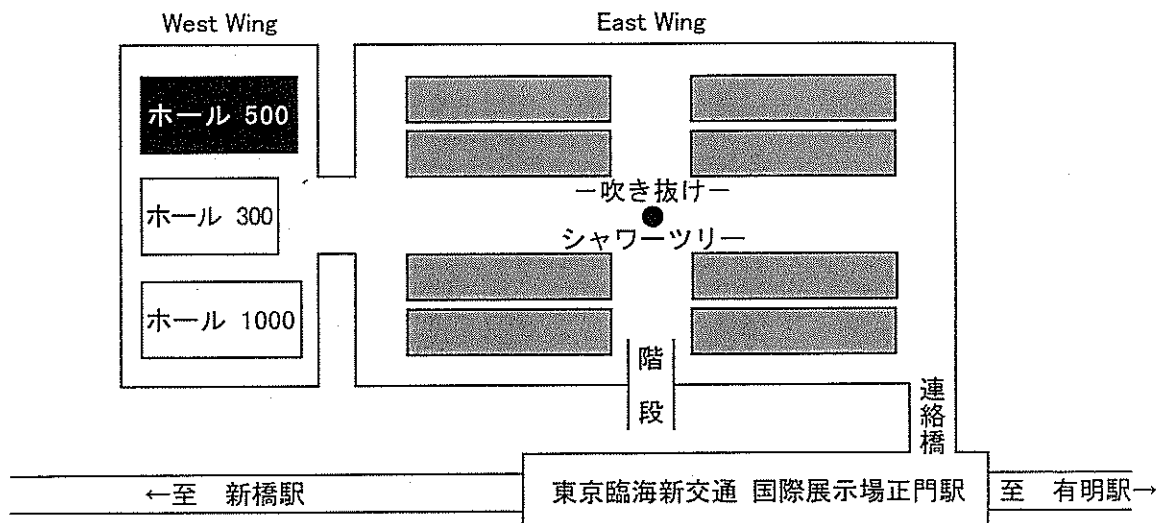
国際展示場正門駅よりブリッジにて直結


東京・千葉方面から首都高速湾岸線 有明 I. Cより車で2分

高速11号線 台場 I. Cより車で5分

横浜方面から首都高速湾岸線13号地 I. Cより車で5分

【会場；東京ファッションタウンビル（2F）のご案内】



※  : 店舗・レストラン